Ueber Compressionsmyelitis,

ausgehend von einer Carcinommetastase der Dura mater spinalis.

Mit Abbildungen.

Inaugural-Dissertation

zur

Erlangung der Doktorwürde

in der

gesamten Medizin

verfasst und einer

Hohen medizinischen Fakultät

der

Kgl. Bayer. Ludwig-Maximilians-Universität zu München

vorgelegt von

G. Theobald Fürst,
approb. Arzt aus München.

München, 1905.
Kgl. Hof- und Universitäts-Buchdruckerei von Dr. C. Wolf & Sohn.

Ueber Compressionsmyelitis,

ausgehend von einer Carcinommetastase der Dura mater spinalis.

Mit Abbildungen.

Inaugural-Dissertation

zur

Erlangung der Doktorwürde

in der

gesamten Medizin

verfasst und einer

Hohen medizinischen Fakultät

der

Kgl. Bayer. Ludwig-Maximilians-Universität zu München

vorgelegt von

G. Theobald Fürst,
approb. Arzt aus München.

München, 1905.
Kgl. Hof- und Universitäts-Buchdruckerei von Dr. C. Wolf & Sohn.

Gedruckt mit Genehmigung der medizin. Fakultät der Universität München.

Referent: Obermedizinalrat Prof. Dr. von Bollinger.

Meinen lieben Eltern

gewidmet.

Digitized by the Internet Archive
in 2026

https://archive.org/details/IA41552301_0095

Unter den Erkrankungen des Rückenmarks weisen diejenigen, welche auf einer Schädigung desselben durch Druck beruhen, hinsichtlich ihrer Ursachen eine grosse Mannigfaltigkeit, hinsichtlich des Effektes aber eine weitgehende Übereinstimmung auf, weshalb man sie unter dem Namen „Compressionsmyelitis“ zusammenzufassen gewohnt ist, eine Bezeichnung, die jedoch insoferne eine unrichtige ist, als dieser Name vom pathalogisch-anatomischen Standpunkt aus den Begriff einer Entzündung in sich birgt, während klinischerseits diese Benennung nur gebraucht wird, um ganz allgemein eine durch Druck hervorgerufene nicht systematische Rückenmarkserkrankung zu bezeichnen.

Wenn wir alle jene Momente in Betracht ziehen, welche eine derartige Affektion auszulösen imstande sind, so wären in erster Linie Traumen, die eine Fraktur bezw. Luxation der Wirbelkörper bedingen, zu nennen. Ferner die cariösen und carcinomatösen Prozesse in der Wirbelsäule, die eine Knickung derselben herbeiführen können, und weiterhin jene grosse Mannigfaltigkeit von Krankheitsprozessen, die unter dem Bilde von Tumorenentwicklung einhergeht, sei es dass es sich um Granulationsgeschwülste, wie Tuberkulome und Syphilome, sei es um parasitäre Cystenbildungen oder um Aneurysmen der Vertebralis oder der Aorta handelt, oder endlich um echte Neoplasmen, deren viele Arten, die hier vorkommen können, an dieser Stelle aufzuzählen unnötig ist. Denn es ist klar, dass es bei Entstehung eines solchen Krankheitsbildes weniger auf die Art der Tumoren ankommt, als viel-

mehr auf ihre Ausdehnung und Lagerung. Dieser ihrer Lokalisation muss ganz besonders aus praktisch-therapeutischen Gründen Rechnung getragen werden. Denn seit im Jahre 1889 Gowers und Horsley zum erstenmal einen Rückenmarkstumor mit glücklichem Erfolge einer Operation unterzogen und dann später Bruns und Schlesinger sich dafür verdient machten, diese Erkrankungen in die Domäne der Chirurgie zu rücken, muss bei jedem Fall von Rückenmarkstumor, wenn an die Frage einer eventuellen Operation herangegangen wird, in erster Linie der Entscheid erbracht werden, ob der Tumor von dem Rückenmark selbst, den spinalen Wurzeln oder den Hüllen seinen Ausgang nimmt. Denn während die zentralen Tumoren, ebenso die metastatischen und multiplen Geschwülste und die der Wirbelsäule von vornherein jeden Gedanken an einen chirurgischen Eingriff verbieten, gewähren die möglichst dorsal sitzenden Tumoren der Häute bezw. Wurzeln verhältnismässig günstige Chancen zur Entfernung.

Nach diesen Gesichtspunkten pflegt man daher diese Bildungen in intra- und extramedulläre Tumoren einzuteilen, die letzteren wieder in extra- und intradurale. Diese Trennung nach dem topographischen Verhalten der Dura gegenüber ist insoferne keine willkürliche, als diese eine sehr wichtige Barrière für vordringende fremde Gewebselemente, namentlich carcinomatösen Massen gegenüber, darstellt. Sie leistet vor allem im Bereich des Hals- und Brustmarks Widerstand, am ehesten kann noch in der Höhe der Cauda equina ein Durchbruch stattfinden. Die intraduralen Tumoren können ausgehen von der Innenfläche der Dura, sehr selten von der Arachnoidea, häufiger wieder von der Pia. Von den extraduralen kämen ausser den selten daselbst auftretenden Echinococcusblasen und den umschriebenen, als Lipome imponierenden Fettanhäufungen, besonders die teils

primären teils sekundären sarkomatösen Auflagerungen resp. Endotheliome in Frage. Was das Carcinom anlangt, so wird das primäre Auftreten desselben an der Dura in Abrede gestellt. Ebenso sind auch zerstreute, lediglich auf der Dura gelegene carcinomatöse Metastasen äusserst selten — Schlesinger erwähnt einen einzigen derartigen Fall aus den Obduktionsprotokollen des Wiener allgemeinen Krankenhauses —, doch sind die per contiguitatem erfolgenden Ausbreitungen des Carcinoms von einem Wirbel aus auf die Dura keine allzu grossen Seltenheiten. Da das Wirbelcarcinom — nach Bruns die häufigste Geschwulstform der Wirbelsäule — am meisten beim weiblichen Geschlechte auftritt, weil es meist durch Metastasierung vom weiblichen Genitale oder von der Mamma aus veranlasst ist — es kann indes eine solche auch von anderen Organen, Schilddrüse, Prostata, Bronchien, aus erfolgen — und andererseits nach Schlesinger 60% aller Wirbelsäulentumoren spinale Symptome involvieren, so ergibt sich, dass das weibliche Rückenmark besonders bevorzugt ist, unter dem Bilde einer durch Tumor hervorgerufenen Kompression zu erkranken.

Das allen diesen verschiedenartigen Krankheitsprozessen gemeinsame Moment ist die durch Raumverengung des Wirbelkanals erfolgende Druckschädigung der Medulla, welche sich schon makroskopisch durch Cyanose, Konsistenz- und Formveränderung zu erkennen gibt, teils infolge der direkt mechanischen Läsion der Nervenelemente, teils auf indirekt mechanischem Wege durch die infolge der Zusammenpressung des epispinalen Lymphsackes eintretende Stauung in den periadventitiellen und perigangliönären Lymphscheiden, sowie in den zwischen Axencylindern und Markscheiden liegenden Lymphräumen. Ob diese rein mechanische Theorie, als deren Vorkämpfer Ollivier betrachtet werden muss und welche auch von Strümpell als allein zu Recht bestehend

anerkannt wird, zur Erklärung genügt oder ob auch noch infolge des Reizes, den entweder eine raumbeengende Exsudatmasse oder eine die spinalen Häute ergreifende Geschwulstmasse ausübt, noch wirklich myelitische d. h. entzündliche Erscheinungen hinzukommen, jene Theorie, welche Türk der ersten entgegengestellt hatte und die von Leyden und der französischen Schule, namentlich Charcot, aufrechterhalten wird, ist eine auch heute noch nicht zur Ruhe gekommene Streitfrage.

Gegen die mechanische Theorie scheint die häufig gemachte Beobachtung zu sprechen, dass die Veränderungen nicht immer proportional zur Art und Grösse des Druckes sind, und anderseits die bei Operationen von Rückenmarkstumoren öfters gemachte Erscheinung, dass das Rückenmark infolge seiner Plastizität wohl befähigt ist, circumskripten Kompressionen Widerstand zu leisten und die Veränderungen leicht wieder auszugleichen, wenn die drückende Gewalt nachlässt. Auch sind entzündungsähnliche Vorgänge nicht zu leugnen, die in Gefäss- und Zwischensubstanzvermehrung im Bereich des erweichten Gewebes und im Auftreten von Fettkörnchenzellen sich dokumentieren.

Wie dem immer auch sein mag, so viel steht nach den Untersuchungen von H. Schmaus absolut sicher fest, dass allen diesen „myelitischen“ Veränderungen ein Ödem der Rückenmarkssubstanz vorausgeht, „dessen Endstadium die Erweichung eines Teils der Rückenmarkssubstanz ist, also ein partielles Absterben derselben; wie an der Grenze von Infarkten in allen Organen sich reaktive Entzündungen einstellen, wie durch solche ein Erweichungsherd, z. B. im Gehirn, allmählich resorbiert wird, so muss auch nach ödematöser Erweichung in der Medulla eine solche auftreten und sie entsteht mit dem charakteristischen Auftreten von

Fettkörnchenzellen, zum Teil Wanderzellen, die mit den zu resorbierenden Zerfallsprodukten beladen sind.“*)

Das Vorkommen von entzündlichen Momenten wäre also kein prinzipieller, sondern nur ein Gradunterschied je nach der Dauer und Stärke der Kompression. Zur Erklärung der Symptome selbst ist die ödematöse Durchtränkung des Gewebes und damit die Leistungserschwerung und Funktionsbehinderung durch die Auseinanderdrängung und Quellung der Neurone und nutritive Störung der Ganglienzellen genügend. Die anatomischen Vorgänge der Resorption und reaktiven Entzündung brauchen physiologisch von denen der einfachen Quellung nicht unterschieden zum Ausdruck zu kommen.

In dem vorliegenden Falle handelte es sich um eine Kompression des Rückenmarkes durch eine auf die Dura übergreifende Carcinommetastase des ersten Lendenwirbels, welche von der unteren Lendenanschwellung bis herab zum Conus sich erstreckte. Da gerade in jüngster Zeit dem untersten Rückenmarksabschnitt von pathologischer, wie auch anatomischer Seite aus vielfaches Interesse entgegengebracht wird, so erlaube ich mir, auf diesen Fall hier näher einzugehen.

Die Krankengeschichte, die ich hier im Auszug wiedergebe, ergibt folgendes:

Familienanamnese unwesentlich. Anna O. erkrankte im Anfang des Jahres 1903 und fühlte sich zuerst während der Arbeit sehr rasch müde und matt. Beim Bücken hatte sie das Gefühl, als ob sich etwas in der Mitte des Rückens verschöbe. Der Schmerz war dabei stark und an einer etwa

*) Zitiert aus H. Schmaus: Kompressionsmyelitis bei Caries der Wirbelsäule.

talergrossen Stelle in der Mitte des Kreuzes. Wenn Patientin in „die Wärme“ kam, war der Schmerz geringer.

Schon zu dieser Zeit konnte sie nicht mehr ordentlich gehen wegen „rheumatischer“ Schmerzen. Nach einer Leichenfeier wurden dieselben stärker und strahlten vom Kreuz ins linke Bein. Es bestanden ausser den Schmerzen noch Kribbeln, Ameisenlaufen und Brennen, den ganzen Tag anhaltend, am stärksten in der Wade. Vierzehntägige Bettruhe, da sie sich „Influenza“ geholt zu haben glaubte. Die Schmerzen im linken Bein wurden besser, im Kreuze hielten sie jedoch noch an.

Im März konnte sie noch allein und ohne Stock Münchener Sitte gemäss zum „Salvator“ gehen. Hausarbeit verrichtete sie noch, auch ging sie wie gewöhnlich aus. Öfters fror sie arg.

Mitte April „erkältete“ sie sich neuerdings, die Schmerzen im linken Bein wurden wieder stärker, blitzartig hindurchfahrend. Es bestand auch Ziehen, Reissen und Zittern (!) in dem Beine. Nach Aspiringebrauch hörten die Schmerzen für einige Zeit auf. Gehen konnte sie noch, aber mühsam. Aufstehen nach längerem Sitzen mühsam und schmerzhaft, Treppensteigen nicht mehr möglich. (!) Alles dies nur zeitweise! Stuhlgang war normal und ohne Schmerzen. Wasserlassen ging nicht gut, der Drang war vorhanden, aber sie konnte erst nach längerer Anstrengung urinieren. Hilfe hatte sie damals noch nicht nötig.

Im Mai liess sie sich die linke Brustdrüse entfernen, in welcher seit zwei Jahren ein harter Knoten bestanden hatte.

Bis Mitte September bestanden die Schmerzen in der angegebenen Weise fort. (Damals erste Morphininjektion.) Sie konnte nicht mehr stehen und die Beine nicht mehr be-

wegen, denn jetzt strahlten die Schmerzen auch in das rechte Bein aus. Stuhl blieb einmal 3—4 Tage aus. Urinlassen wie früher. Sie blieb im Bette unbeweglich liegen, konnte sich nicht rechts noch links bewegen. Abnahme um 30 Pfund.

Anfang Dezember konnte sie nicht einmal mehr vor ihrem Bette stehen, Wasserlassen schlechter, Aufrichten im Bette nicht mehr möglich, Hin- und Herbewegen nur mit grösster Anstrengung. Für Stuhl musste regelmässig gesorgt werden, da die Schmerzen sich sonst erhöhten. Füsse ganz bleischwer. Beine bald kalt, bald warm, schwitzen; Kribbeln hauptsächlich an den Fussohlen.

Status praesens beim Eintritt ins Krankenhaus (Dezember):

Blasse Frau in reduziertem Ernährungszustand. Kopforgane ohne Besonderheiten. Augenbewegungen, Pupillenreaktion, Augenhintergrund völlig normal.

Linke Mamma fehlt, an ihrer Stelle eine bis in die Axillarlinie reichende Operationsnarbe, die bis auf den Knochen reicht, aber mit diesem nicht adhärent ist. Neben dem linken Sternalrand ein etwa haselnussgrosser, harter Tumor, der auf der Rippe nicht verschieblich ist.

In der linken Axilla zwei nussgrosse, harte Drüsen, ebenso in der rechten kleinere verschiebliche Knoten.

Keine Struma.

Lungengrenzen unterer Rand der fünften Rippe.

Herzdämpfung nicht zu perkutieren wegen Dämpfung über und unter der Operationsnarbe.

Leberdämpfung am Rippenbogen, Leber nicht resistent, nicht palpabel.

Milzdämpfung nicht vergrössert.

Abdomen: überall tympanitischer Schall.

Herztöne auffallend leise, systolisches Geräusch über dem Sternum.

Puls klein, regelmässig, weich.

Lungenspitzen hinten: überall gleicher Schall.

Hintere Grenzen normal, verschieblich.

Atemgeräusche vesikulär, viel Giemen und Schnurren.

Wirbelsäule gerade, nicht schmerzhaft, dagegen rechte Darmbeinschaufel, oberster Teil des Os sacrum ausserordentlich empfindlich.

Passive Bewegungen der Oberschenkel nach allen Richtungen möglich und ohne Schmerzempfindungsäusserung.

Keine hyperästhetische Zone am Rumpf und an den Beinen, keine Kältehyperästhesie.

Obere Extremitäten normal in aktiver wie passiver Beweglichkeit, keine Ataxie.

Untere Extremitäten: Linker Fuss in normaler Stellung, rechter etwas adduziert und supiniert.

Muskulatur beider Beine, namentlich des linken, im Tonus herabgesetzt. Atrophie der Quadricepsmuskulatur, namentlich der rechten. Lig. patellare rechts etwas stärker eingesunken wie links.

Aktive Beweglichkeit: Linkes Bein kann nur 10 cm von der Decke gehoben werden, rechtes gar nicht.

Links Kraft der Strecker und Beuger ausserordentlich herabgesetzt, rechts Kraft der Strecker und Beuger vollkommen aufgehoben.

Patellarreflexe beiderseits aufgehoben.

Kein Babinski, Fussreflex abgeschwächt, Bauchdeckenreflex vorhanden.

Die Digitaluntersuchung per rectum ergibt: Auffallend weite Ampulle, der Sphincter schliesst nicht ganz fest, kein Tumor zu fühlen.

Auch per vaginam kein Tumor zu fühlen, Beckenknochen normal, Uterus klein.

Am 5. Januar notiert: Der Sphincter am Externus zwar geschlossen; doch umfasst er den eingeführten Finger nicht ganz, welcher ohne Widerstand bis zum Sphincter internus vorgeschoben werden kann. Ampulle sehr erweitert. Diese mit harten Knollen erfüllt, die manuell entfernt werden können, ohne Empfindung bei der Patientin auszulösen. Es fehlen alle reflektorischen Bewegungen. Der Stuhl fliesst kontinuierlich ab, wenn er durch Klysmen flüssig gemacht worden ist.

7. Januar. Erste Zeichen einer Cystitis.

9. Januar. Atrophie, besonders des rechten Oberschenkels noch ausgeprägter.

Sensibilitätsprüfung: In den unteren Extremitäten werden feine Berührungen manchmal nicht gespürt, spitz und stumpf manchmal verwechselt, ebenso warm und kalt.

Sichere Grenzen nicht zu konstatieren. Schmerzempfindung und Lokalisation vorhanden.

Muskelsinn normal, keine Hyperästhesie.

15. Januar. Patientin spürt die Blasenspannung erst dann, wenn die Blase ad maximum gefüllt ist.

Von abends 7 Uhr bis vormittags 11 Uhr des nächsten Tages lag sie, ohne über Harndrang zu klagen, obwohl die Blase bis zum Nabel gefüllt war. Ohne Katheterisierung lässt sie keinen Urin. Wenn der Stuhl durch Klysmen flüssig gemacht ist, spürt sie ihn nicht abgehen. Wenn längere Zeit hindurch kein Stuhlgang vorhanden war, müssen die Kotballen manuell entfernt werden, wobei Patientin weder Stuhldrang noch überhaupt eine Empfindung hat.

Segmentdiagnose:

1. Lumbalsegment, Sartorius, Bauchmuskeln intakt.
2. „ } sämtlich befallen.
3. „
4. „
5. „
1. Sacralsegment, „
2. „
3. „
4. „
5. „

Links können Quadriceps, Ileopsoas und Tibialis anticus noch etwas innerviert werden, aber schwach, zitternd und ohne wesentlichen Bewegungseffekt.

Patellarreflexe fehlen beiderseits.

Links Abwehrbewegung beim Bestreichen der Fussohle, wobei das Bein 2 cm hoch gehoben wird und sich sämtliche Beinverkürzer beteiligen.

Sensibilität. Vorne hie und da Verwechslung von spitz und stumpf, einzelne Berührungen werden als Schmerz empfunden (NB. die Kranke ist durch den langen Morphiumgebrauch überempfindlich), keine abgrenzbare an- oder hyperästhetische Zone, vor allem keine Reithosenanästhesie.

Hinten und im Gesässteil, auch an der Stelle des Decubitus keine gröberen Sensibilitätsstörungen. Hie und da Verwechslung von warm und kalt.

Am 10. Januar. Elektrischer Status: In den meisten befallenen Muskeln, namentlich rechts (Quadriceps, Adductoren, Semimembranosus und -tendinosus, Peronaei, Tibialis anticus), keine Zuckung bei Faradisation, links in einigen Muskelgruppen schwache Zuckung. Bei Galvanisation

träge Muskelzuckung in Peronaei, Tibialis anticus, Adductoren. EAR bei Reizung der Nn. crurales beiderseits.

24.—30. Januar. Erysipel, von der Nase ausgehend und sich dann über das Gesicht verbreitend.

8. Februar. Starke Schmerzen in den Beinen und im Rücken, Darreichung von Morphin, vom 13. Februar ab täglich. Patientin kann nicht einmal mehr den Einlauf halten. Die Schmerzen werden immer stärker.

Am 1. März. Sensibilitätsprüfung: Störungen ausgeprägter, Berührung mit der Nadel an der Fussohle wird als Schmerz empfunden. Bis zu den Knien aufwärts werden spitz und geringere Temperaturempfindungen nicht mehr genau angegeben. Am Anus an circumskripter Stelle ungenaue Deutung von spitz und stumpf, warm und kalt.

4. März. Scheinbare Besserung.

8. März. Erysipelrecidiv.

Vom 11. März an starke Diarrhöen, Patientin wird soporös.

14. März. Exitus letalis.

Epikrise.

Bei einer Zusammenfassung der in dieser Krankengeschichte aufgetretenen Symptome musste sofort an eine spinale Affektion im Bereich des Lumbal- und Sacralmarks gedacht werden. Es bestand, wenn wir — nach dem Vorbilde Cruveilhiers — die zwei wichtigsten Symptome — Lähmung der unteren Extremitäten, verbunden mit Schmerzen — hervorheben, eine Paraplegia dolorosa. Diese Paraplegie, von den anderen Paraplegien durch die in die Extremitäten ausstrahlenden starken Schmerzen unterschieden, wurde von Cruveilhier als typisch für Tumoren, die sich ausserhalb der Dura oder im arachnoidealen Gewebe entwickeln, betrachtet, während eine nicht schmerzhafte Para-

plegie auf eine Beteiligung des Markes selbst hinweisen sollte. Diese Unterscheidung ist keine absolut sichere, denn auch Geschwülste, welche aus der Pia ins Rückenmark hereinwachsen, können Wurzelsymptome hervorrufen. Nur die ganz zentral gelegenen Gliome, die sich durch die Tendenz zum Längenwachstum auszeichnen, können ohne Schmerzentwicklung, unter dem Bilde einer diffusen Myelitis oder Syringomyelie bestehen. Ebenso können auch akut einsetzende Kompressionen ohne wesentliche Schmerzbeteiligung existieren.

In dem vorliegenden Falle deuteten diese langen, über ein Jahr bestehenden Reizungssymptome der hinteren Wurzeln und die erst wesentlich später einsetzenden Lähmungen auf eine langsam einsetzende Kompression des Rückenmarks.

Was zunächst die wegen ihrer Häufigkeit in erster Linie in Betracht zu ziehende Wirbelcaries betrifft, so ergaben sich weder aus der Anamnese noch aus dem objektiven Befund, der Untersuchung der Lungen, der Beobachtung der Körpertemperatur irgend welche Anhaltspunkte. Auch fehlte die bei tuberkulöser Caries der Wirbelsäule fast nie ausbleibende Gibbusbildung.

Die Operationsnarbe an der linken Brust, die harten Drüsenschwellungen in den beiden beiden Axillae, sowie die Knotenbildung am Sternum, die allgemeine Kachexie, führten dagegen sofort zu der richtigen Diagnose. Die Angaben der Patientin, dass der im Mai entfernte Knoten der linken Mamma bereits zwei Jahre von ihr gespürt worden war, liessen die Annahme, dass es innerhalb dieser Zeit zur Metastasenbildung gekommen sei, erst recht wahrscheinlich erscheinen. Man war also in unserem Falle aus dem Vorhandensein einer primären Geschwulst direkt auf die Art des die Spinalaffektion bedingenden Tumors zu schliessen imstande, während es bei anderen Fällen von Rückenmarks-

tumoren, die derartiger äusserer diagnostischer Hilfsmomente entbehren, geradezu zur Unmöglichkeit gereichen kann, die Art des Tumors sicher zu präzisieren.

Für die Annahme einer malignen Geschwulst war auch der Umstand zur Unterstützung geeignet, dass das Leiden zuerst im linken Beine seinen Anfang nahm, dann das rechte Bein — und zwar erst nach mehr als einem halben Jahre — befiel und im Laufe der Erkrankung sich die Lähmungen im rechten Beine viel ausgeprägter zeigten als im linken, in welchem die Symptome zuerst sich geltend gemacht hatten. Dieses Überspringen auf die andere Seite und die stärkere Beteiligung dieser sekundär ergriffenen Partie ist wohl mit dem für maligne Neoplasmen charakteristischen unregelmässigen Wachstum in Zusammenhang zu bringen.

Was die im Anfang der Erkrankung sich einstellenden Ansätze zu scheinbarer Besserung betrifft, so dürften dieselben wohl auf den wechselnden Füllungsgrad der Gefässe in der Geschwulstmasse zu beziehen sein, welcher zeitweilig eine geringe Entlastung der ödematösen Nervensubstanz mit anschliessender Verminderung der Krankheitssymptome entsprach.

Gehen wir nunmehr näher ein auf jene Kardinalsymptome, die für den Sitz der Carcinommetastase in einem Wirbelkörper sprachen, so hatte bei der Patientin schon frühzeitig Steifigkeit und Verminderung der Elastizität der Wirbelsäule sich eingestellt, die ihr das Aufrichten, Treppensteigen, später das Herumdrehen im Bette erschwerten, später sogar unmöglich machten.

Ferner bestanden starke Druckempfindlichkeit des Os sacrum und der Darmbeinschaufel, nicht dagegen der Lumbalwirbelsäule. Die Erscheinung, dass die Druckempfindlichkeit bei Wirbelcarcinom mehr zu beiden Seiten, bei Wirbelcaries

mehr gegen den Thorax zu lokalisiert wird, wird vielfach als differentialdiagnostisch wertvoll bei diesen beiden Erkrankungen angenommen.

Das dritte wertvolle Wirbelsäulensymptom, der Nachweis einer Deformität derselben, fehlte vollkommen, sowohl äusserlich als auch bei der inneren Untersuchung. Doch ist hervorzuheben, dass dieselbe beim Wirbelcarcinom keine so ausgeprägte ist, wie bei der tuberkulösen Wirbelcaries.

Wenden wir uns von den Knochensymptomen zu jenen von seiten des nervösen Apparates selbst, so lassen sich dieselben in zwei Gruppen einteilen, einerseits in die Wurzel-, andererseits in die Marksymptome.

Hinsichtlich der ersten Gruppe haben wir bereits auf die wegen ihrer exorbitanten Heftigkeit besonders augenfälligen Reizerscheinungen von seiten der hinteren Wurzeln hingewiesen, die sich in den heftigen, neuralgiformen, nicht einmal durch Narcotica zu betäubenden Schmerzen, in der Überempfindlichkeit gegenüber Berührung und Druck und in den Parästhesien ausgedrückt finden. Als solche dürften das frühzeitig sich einstellende abnorme Müdigkeitsgefühl und die Klagen über Abgeschlagenheit (Patientin gab einmal an, sie hätte im Anfang ihrer Erkrankung das Gefühl gehabt, als ob sie stundenlang geprügelt worden wäre), sowie über Schwere in den Gliedmassen gedeutet werden, Sensationen, die dann im weiteren Verlaufe durch die noch deutlicheren der Formikation, Brennen und Gefühl der Vertaubung ersetzt wurden, welche sich auch mit trophischen Störungen der Haut kombinierten. Die objektive Sensibilitätsprüfung lieferte aber für die Höhenlokalisation keine brauchbaren Resultate, da sich keine deutlich abzugrenzende an- oder hyperästhetische Zone gefunden hatte. Gerade dieser Punkt, eine deutliche Abgrenzung der Hyperästhesie nach oben hin festzustellen,

wäre in Berücksichtigung des Sherrington'schen Gesetzes, dass die sensiblen Nerven gleicher Hautterritorien aus höheren Rückenmarksabschnitten stammen, als die zugehörigen Muskelfasern, in hervorragender Weise imstande, vor dem bei der Diagnose von Rückenmarkstumoren so leicht zu begehenden Irrtum einer zu tiefen Lokalisation zu schützen.

Man war also in Bezug auf den Höhensitz auf die Erscheinungen der motorischen Sphäre angewiesen. Die schlaffe Lähmung der unteren Extremitäten mit EAR und Atrophie — nach einer nicht sehr deutlich ausgeprägten Periode motorischer Reizerscheinungen (Ziehen, Reissen, Zittern), kombiniert mit Störungen der in den Vorderwurzeln laufenden Vasomotoren, deuteten auf eine Läsion der vorderen Spinalwurzeln und zwar vom zweiten Lendenpaar abwärts, die eine Lähmung fast des ganzen motorischen Plexus lumbalis und sacralis zur Folge hatten.

Als Zeichen einer Mitbeteiligung des Markes mussten das völlige Fehlen der Plantar- sowie der übrigen Reflexe (v. Schema), ferner eine Dissociation der Temperaturempfindungen (ständige Verwechslungen von warm und kalt) erklärt werden.

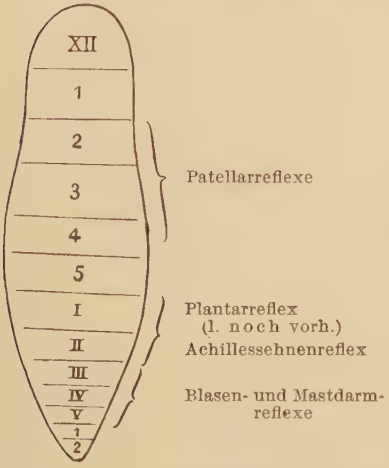

Die klinische Diagnose musste also lauten: Wirbelcarcinom im Lumbalteil der Wirbelsäule, mit Kompressionsmyelitis des Lenden- und Sacralmarks. Sie wurde durch die makroskopische und mikroskopiscke Untersuchung bestätigt.

Rückenmarksobduktion.

(Die Sektion der übrigen Körperteile war nicht gestattet.) Am zweiten und dritten Lendenwirbel eine nicht scharf abgegrenzte Vorwölbung.

Auf der Unterseite des Lumbalteils ist der Wirbelkanal durch eine von vorne in denselben wachsende Tumormasse allseitig stark verengt. Lig. longitudinale post. durchbrochen. In der Substanz des ersten Lendenwirbelkörpers in grosser Ausdehnung weissliche Geschwulstmassen, welche auch die Dura ergriffen haben und diese in der Ausdehnung von 4 cm bedecken. Die Geschwulstmasse erstreckt sich auch in den zugehörigen Dornfortsatz hinein, den Knochen überall in eine krümlige, lacunär arrodierte Masse verwandelnd.

Die Dura mater ist von der Geschwulstmasse nicht durchsetzt. Weiche Häute an der entsprechenden Stelle sehr injiziert bis herab zum Conus, aber ohne Einlagerungen. Die Tumormasse entspricht in ihrem grössten Umfang dem unteren Teil des Lumbalmarks bezw. Lendenanschwellung. Das Rückenmark erscheint im Bereich der Tumorauflagerung auffallend weich — im Gegensatz zur Umgebung — bis herab in den Conus.

Histologische Untersuchung.

Dieselbe erstreckte sich auf Markscheiden und Axencylinder sowie Hämatoxylin-Eosinfärbung. Marchipräparate missglückten.

Es ergab sich, dass das Rückenmark selbst an der stärksten Kompressionsstelle nirgends in seiner Architektur geschädigt war, überall war graue und weisse Substanz scharf voneinander abzugrenzen. Im Bereich des ganzen in die Läsion hereinbegriffenen Teiles zeigten sich die Gefässe der weichen Häute, sowohl die der vorderen Spinalarterie

als auch die der Vasocorona, erweitert, strotzend mit Blut gefüllt, ihre Wandungen hie und da von amöboiden Zellen durchsetzt. Ebenso sind die Arterien wie Venen im Innern des Rückenmarksgraus erweitert. Auffällig ist die an manchen Stellen sehr beträchtliche Auflockerung des Gewebes in der Umgebung derselben, die grösseren Stämme sind oft von einer ringförmigen Lücke umgeben, eine Erscheinung, die wohl mit dem Ödem, eventuell mit gleichzeitiger Einwirkung eines gliösen Prozesses in Zusammenhang stehen dürfte. In gleicher Weise sind die lymphatischen Räume um die plumpen, wie geschwollen aussehenden Ganglienzellen stark erweitert. Die Hinterstränge zeigen eine deutliche Auflockerung des Zusammenhangs, auch an den Stellen, welche, wie wir später sehen werden, ihre Markscheiden noch nicht verloren haben. Das Gliagewebe ist in den hinteren Partien des Rückenmarks besonders vermehrt, die einzelnen Gerüstbalken verdickt, homogen aussehend und lassen zwischen sich weite Maschenräume, in welchen die ab und zu gequollenen Axencylinder stecken (Fig. 1). In den Scheiden der in den Septula medullaria verlaufenden Gefässe finden sich oft in ziemlicher Menge reihenartig angeordnete epitheloide Zellen mit gut färbbarem runden Kern, die offenbar Fettkörnchenzellen entsprechen. Solche Gebilde liegen auch in der pialen Umhüllung und in der anscheinend verbreiterten gliösen Randschicht (Fig. 2), namentlich auch an den Stellen des Ein- bezw. Austritts der Wurzelfasern. Ferner ist der stark erweiterte Zentralkanal mit zahlreichen Zellen erfüllt (Fig. 3), welche an einigen Stellen in die Umgebung durchzubrechen scheinen. Darnach hätten wir also eine Mischform von zentraler und Randmyelitis vor uns, Formen, welche an und für sich nicht scharf auseinanderzuhalten sind. Was die leichte Infiltration und Hyperplasie der Pia anlangt, so dürfte sie wohl als der Ausdruck eines sekundär, vom Mark

aus sich mitteilenden chronischen Reizzustandes aufzufassen sein, wie ein solcher sich leicht bei Wucherungsprozessen der Glia einstellt.

Mit den beschriebenen myelitischen Veränderungen kombinierten sich nun auch sekundäre Degenerationen im Gebiete der Hinterstränge, die schon makroskopisch bei der Chromsäurebehandlung durch ihre hellere Färbung auffielen. Da es sich um aufsteigende Degenerationen handelt, so will ich sie von unten nach oben zu beschreiben versuchen. Im untersten Sacralsegment erweist sich beiderseits der laterale Anteil der Fasciculi posteriores entlang der medialen Ränder der hinteren Hörner degeneriert (Fig. 4). Die Degenerationsfelder berühren sich in der Mitte des Septum posterius und lassen nur zwei Gebiete verschont, das gegen das Markinnere zu gerichtete ventrale Hinterstrangsfeld und ein dorsales Gebiet von der Gestalt eines Dreiecks, dessen Basis der Peripherie, dessen Spitze zentralwärts gekehrt ist. Es entsendet entlang der Peripherie zwei schmale Ausläufer bis in die Gegend der ebenfalls degenerierten Lissauer'schen Zone. Der dorsale Teil der Seitenstränge ist gleichfalls aufgehellt. Man sieht hier bei stärkerer Vergrösserung nur wenige Fasern aus der Intermediärzone hereinstrahlen. Die hinteren Wurzeln, mit welchen sich letztgenannte Fasern nach den Untersuchungen von L. R. Müller in Verbindung setzen, sind gleichfalls ihrer Markscheiden beraubt. Der übrige Teil der Seiten- sowie die Vorderstränge sind nicht verändert. Das gleiche Bild, wie hier, wiederholt sich in den mittleren (vierten und dritten) Sacralsegmenten, nur haben sich hier ventrales und dreieckiges Feld durch zwei zarte, längs des Septum posterius laufende Längsstreifen in Verbindung gesetzt. Hier sieht man aus der Spitze des Hinterstrangfeldes vom dreieckigen Feld her ziehende Fasern ins Markinnere büschelförmig einstrahlen (Fig. 5). Auch fällt hier ein ziemlich

starker, längs laufender, dicht an den lateralen Seiten der Hinterhörner liegender Zug von gut färbbaren Fasern auf. Im oberen Sacralmark nehmen die dorsomedialen Längsbündel plumpere Gestalt an (Fig. 6) und springen als asymmetrische Zapfen gegen das Markzentrum vor. Im zweiten Sacralsegment sieht man auch zum ersten Male deutlich die Wurzeleintrittszone markhaltig. Weiter oben (erstes Sacralsegment) sind die dorsomedialen Längsbündel mehr an die dorsale Peripherie gerückt und bilden hier ein durch zarte Gliasepten von den markscheidenfreieren Hinterstrangspartien abgesetztes Gebiet von ovaler Konfiguration. Im Bereich des mittleren Lendenmarks ist das Degenerationsgebiet mehr ins Innere der Hinterstränge verlagert, von keilförmiger Gestalt, und ist nach hinten von dem hier in die dorsale Peripherie schräg abbiegenden Abschnitt der hinteren Wurzelfasern, nach lateral von den in schön geschwungenem Bogen einstrahlenden Bündeln der Wurzeleintrittszone begrenzt. Im oberen Lendenmark findet sich eine Degeneration der äusseren Felder, wie sie sich auch bei den auf das Sacralmark fortgeschrittenen Fällen von Tabes findet. Ferner ist ein dreieckiges Gebiet parallel mit dem hinteren Septum befallen (Fig. 7). An den vorderen Wurzeln ist kein Markscheidenausfall zu konstatieren, nur eine Verbreiterung und blassere Tinktion der quer getroffenen Ringe; da, wo sie längs getroffen sind, zeigen sie sich segmentiert und teilweise kolbig aufgetrieben. An der Übergangsstelle von Brust und Lendenmark zeigen sich der Burdach'sche Strang zum Teil, und die hinteren Drittel des Goll'schen Stranges degeneriert (Fig. 8). Im weiteren Verlauf beschränkt sich die Degeneration auf die Goll'schen Stränge, die an der Übergangsstelle von Brust- und Halsmark die bekannte flaschenförmige Gestalt annehmen (Fig. 9). Gower'sches Bündel und Kleinhirnseitenstrangbahn sind intakt.

Zusammenfassung.

Bei der histologischen Untersuchung ergibt sich die merkwürdige Tatsache, dass trotz der klinischen starken und lange bestehenden Störungen der motorischen Sphäre die Markscheiden der vorderen Wurzeln, wenn auch nicht intakt, wie die Segmentation und das Vorhandensein von Körnchenzellen in ihrem Austrittsgebiet ersehen lassen, so doch noch nicht völlig geschwunden sind. Die in vivo bestandene Lähmung und EAR trat also schon auf, ehe die Kabelleitung vollkommen geschwunden war, schon dann, wo diese lediglich durch die Quellungserscheinungen integriert worden war. Die sensiblen Störungen der Schleimhautpartien der Blase und des Mastdarms, sowie die kurz ante mortem deutlicher gewordene partielle Empfindungslähmung ist anatomisch durch die Degeneration innerhalb der Hinterstränge ausgedrückt. Reithosenanästhesie bestand nicht und dementsprechend fanden wir auch vom zweiten Sacralsegment an die Wurzeleintrittszone wieder markhaltig.

Die Störungen der Blasen- und Mastdarmfunktionen, jener bei Myelitis so häufigen Symptomen, waren durch die Veränderungen im Grau des unteren Sacralmarkes bedingt. Nach den Untersuchungen von L. R. Müller ist die Blasenentleerung ein reflektorischer Vorgang, der sich unabhängig vom Rückenmark im sympathischen Nervensystem abspielt. Doch ist dieser Vorgang von den sonstigen visceralen Reflexen dadurch unterschieden, dass seine Auslösung beim erwachsenen Menschen willkürlich erfolgt, welche physiologische Tatsache das Bestehen einer anatomischen Verbindungsbahn zwischen Reflexzentren und Gehirn postuliert. Als fragliche Bahnen wurden innerhalb der letzten Jahre jene abwärts steigenden Bahnen der Hinterstränge bezeichnet, welche im Sacralmark als dreieckiges Feld bezw. dorsomediales Längsbündel, im Lendenmark als das von Flechsig

zuerst beschriebene ovale Feld unter verschiedenen Gestalten erscheinen, ein Zeichen, dass sie in den verschiedenen Höhen des Rückenmarks nicht immer aus den gleichen Komponenten bestehen, sondern offenbar auch noch mit kurzen Bahnen untermischt sind. Diese Bahnen, welche Edinger hinsichtlich ihrer Ausdehnung unter dem Namen Tractus cervicolumbalis dorsalis zusammengefasst hat — sie nehmen nämlich nach verschiedenen Beobachtungen im oberen Hals und Brustmark ihren Anfang und liegen dort als feiner Belag an der dorsalen Peripherie der Hinterstränge — treten nämlich, wie L. R. Müller gezeigt hat, im Sacralmark büschelförmig in die sog. Intermediärzone, jenen vom dritten Sacralsegment ab beginnenden Bezirk von Ganglienzellen, welche, bogenförmig an der Spitze der Hinterstränge beginnend, dem lateralen Rand der hinteren Hörner bis nahezu an ihren Apex folgen. Diese Zellen ersetzen die in dieser Höhe verschwindenden grossen Ganglienzellen der Vorderhörner und nehmen nach unten an Zahl zu. Da diese Zellen gerade in der unteren Rückenmarksregion auftreten, woselbst man aus physiologischen Gründen die Zentren der Urogenitalfunktionen zu lokalisieren gewohnt ist, so war der Schluss, diese neu auftretenden Zellen mit den genannten physiologischen Zentren zu identifizieren, wohl gerechtfertigt. Andererseits findet die Py. b., welche sonst alle willkürliche motorische Leitung vermittelt, vom dritten Sacralsegment an ihr Ende, es muss also eine anderswo gelegene lange motorische Bahn für diese Region existieren, für welche, als den einzigen sonst vorhandenen abwärts steigenden Faserzug, die genannten Hinterstrangsbahnen angesehen werden müssen.

Eine anatomische Trennung der Intermediärzellen in verschiedene Gruppen, wie sie entsprechend den bei manchen Conusaffektionen auftretenden Dissociationen der Urogenitalfunktionen zu fordern wäre, ist bis jetzt noch nicht möglich

gewesen. Doch weist die bilaterale Anordnung der Intermediärzellen darauf hin, dass die Sacralzentren doppelt angelegt sein müssen. Dafür hatte Schlesinger — wenigstens für das Blasenzentrum — schon den physiologischen Beweis erbracht, durch Beschreibung eines Falles von halbseitiger Destruktion des dritten und vierten Sacralsegmentes, bei welchem in vivo die Reflextätigkeit der Blase, wenn auch verlangsamt, vorhanden war.

Von den Intermediärzellen gehen Fasern durch den hinteren Teil der Seitenstränge und setzen sich nach den Angaben von L. R. Müller mit den hinteren Wurzeln in Verbindung, so dass also eine lange und eine kurze motorische Bahn in dem sonst rein sensiblen dorsalen Rückenmarksabschnitt verläuft. Leider kam auf meinen Präparaten das Übergreifen von Intermediärfasern in hintere Wurzeln nirgends zur Anschauung, was ich auf ein für diesen Zweck nicht entsprechendes Einbettungsverfahren zurückführe, da ich das Mark nicht im Zusammenhang mit der Dura liess, und dadurch die Topographie wesentlich beeinträchtigt wurde.

Die sensiblen Fasern werden der Intermediärzone jedenfalls durch die hinteren Wurzeln zugeführt, welche in unserem Falle — entsprechend den klinischen Erscheinungen — degeneriert waren. Dass die sensiblen Fasern, wie Kocher angibt, wirklich höher eintreten als die motorischen, ist nach dem beschriebenen Befund nicht sehr wahrscheinlich. Denn im zweiten Sacralsegmete, wo die Intermediärzellen nicht mehr vorhanden sind, traten gleichzeitig wieder sensible Fasern in das Rückenmark ein.

Jedenfalls ergibt sich bei einer Zusammenfassung der anatomischen Verhältnisse jener für die Krankheiten des Rückenmarks so wichtigen Funktionen, dass einerseits eine Unterbrechung der langen absteigenden Hinterstrangsbahnen,

andererseits auch, wie in dem beschriebenen Falle eine direkte Affektion der Sacralzentren Blasen- und Mastdarmstörungen bedingen kann. Diese äussern sich in Jschuria bezw. Retentio urinae und in Obstipation. Letztere geht in Incontinentia alvi über bei Lähmung des Sphincter ani-Zentrums im untersten Sacralsegment. Im weiteren Verlaufe stellt sich wieder die Möglichkeit der Blasenentleerung ein, aber nur auf rein reflektorischem Wege, gewissermassen als ein Zeichen, dass in diesem Stadium alle hemmenden Einflüsse des Rückenmarks aufgehört haben — Stadium der Incontinentia urinae. Dieses war in dem vorliegenden Falle noch nicht erreicht worden, die Unmöglichkeit, ohne Katheterisierung Urin zu lassen, ist durch verstärkten Tonus des Sphincter vesicae zu erklären, dem letzten Ausdruck einer Hemmungswirkung des fast völlig ausser Funktion gesetzten Rückenmarkendes.

Es sei mir am Schlusse nur noch gestattet, ganz besonders Herrn Obermedizinalrat Professor Dr. v. Bollinger, an dessen Institut ich arbeiten durfte, Herrn Professor Dr. H. Dürck, welcher mir das Thema stellte und mich in gütiger Weise bei der Bearbeitung desselben unterstützte, meinen Dank auszudrücken. In gleicher Weise auch Herrn Professor Dr. Müller, Vorstand der II. medizinischen Klinik, woselbst der Fall zur Beobachtung gelangt war, und den Herren Assistenten Dr. Meyer und Dr. Selling für die Überlassung der Krankengeschichte.

Litteratur.

M. Schmaus, Vorlesungen über die pathologische Anatomie des Rückenmarks.

M. Schmaus, Kompressionsmyelitis bei Caries der Wirbelsäule. Wiesbaden 1890.

L. R. Müller, Untersuchungen über die Anatomie und Pathologie des untersten Rückenmarksabschnitts. D. Zeitschr. f. Nervenheilk. Bd. XIV.

L. R. Müller, Über einen Fall von Tuberkulose des oberen Lendenmarks mit besonderer Berücksichtigung der sekundären Degenerationen. D. Zeitschr. f. Nervenheilk. X, pag. 273.

v. Leyden, Klinik der Rückenmarkskrankheiten.

Schlesinger, Beiträge zur Klinik der Rückenmarks- und Wirbeltumoren. Jena 1898.

Strümpell, Lehrbuch der speziellen Pathologie und Therapie Bd. III.

Bruns, Klinische und pathologisch-anatomische Beiträge zur Chirurgie der Rückenmarkstumoren. Arch. f. Psychiatr. Bd. 28.

Erklärung der Abbildungen.

Fig. 1. Schaumstruktur der gequollenen Rückenmarksubstanz aus dem Bereich der Degenerationsherde in den Hintersträngen. Gliamaschen erweitert, verdickt, die Achsenzylinder vielfach gequollen.

Fig. 2. Infiltration der Rückenmarksrandzone mit Rundzellen.

Fig. 3. Der erweiterte Zentralkanal dicht erfüllt mit Rundzellen.

Fig. 4. Degeneration der Hinterstränge im Bereich des untersten Sacralmarks mit Ausnahme des ventralen und des dreieckigen Feldes.

Fig. 5. Schnitt aus dem mittleren Sacralmark. Aus dem dreieckigen Feld strahlen fontänenartig Fasern ins Innere der grauen Substanz.

Fig. 6. Dorsomediales Längsbündel und ventrales Hinterstrangsfeld im oberen Sacralmark in Verbindung getreten.

Fig. 7. Schnitt aus dem oberen Lendenmark. Die Hinterstränge zum grössten Teil, namentlich auch die „äusseren Felder", degeneriert.

Fig. 8. Schnitt aus dem unteren Brustmark.

Fig. 9. Schnitt aus dem unteren Halsmark.

Lebenslauf.

Unterzeichneter ist der Sohn des k. Regierungsdirektors a. D. J. Adolf Fürst und dessen Gattin Pauline, geb. Fahrmbacher. Er wurde am 8. November 1880 zu München geboren, wo er auch Volksschul- und Gymnasialbildung erhielt. Er absolvierte das Kgl. Wilhelms-Gymnasium zu München im Juli 1899 und trat dann in das Kgl. Bayer. 1. Feld-Art.-Reg. ein, in der ursprünglichen Absicht, sich dem Militärstand zu widmen, welchen Plan er jedoch bald wieder aufgab, und schon im Sommer 1900 wieder den Dienst verliess, um sich dem Studium der Medizin zu widmen. Das erste Semester verbrachte er in München, die drei weiteren in Würzburg, wo er auch das Physicum ablegte. Dann bezog er wieder die Universität München und machte daselbst auch im Sommer 1905 seine ärztliche Approbationsprüfung. Die als Doktordissertation eingereichte Arbeit war im Sommer 1904 am Münchener pathologisch-anatomischen Institut gefertigt worden.

G. Theobald Fürst.